

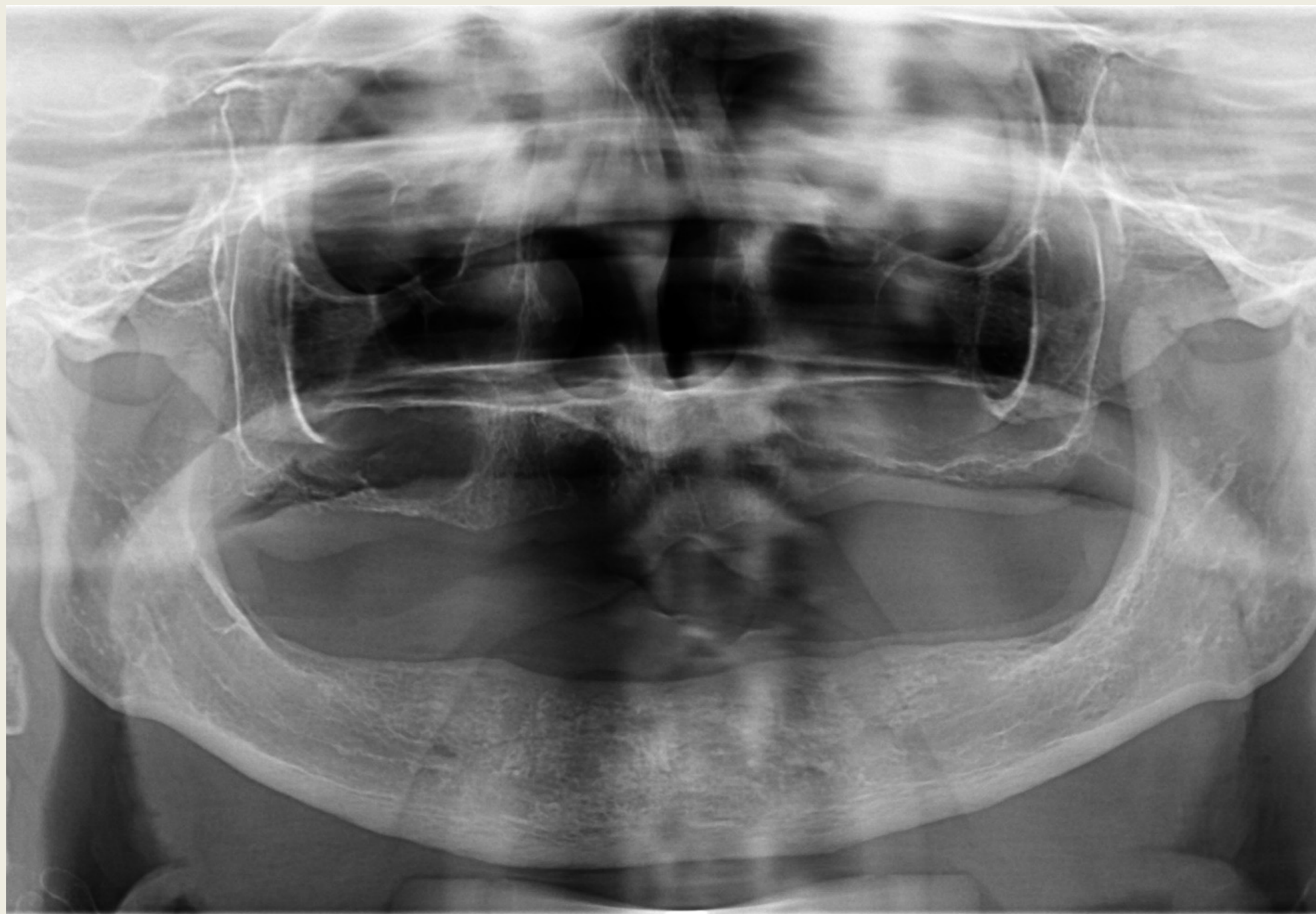Alsó két implantátumon elhorgonyzott, mukozálisan megtámasztott gömbretenciós overdenture- esetismertetés

Dr. Gábor Kincső
Semmelweis Egyetem- Fogászati és Szájsebészeti Oktató Intézet

Bevezetés

A fogatlan alsó állcsont kedvezőtlen anatómiai viszonyai miatt a teljes lemezes pótlások sokszor nehézkesen használhatók a páciensek számára. A különböző adhezív anyagok, műfogsor ragasztók bizonyos esetekben megoldást jelenthetnek a fogsorok rögzítésében, azonban ez a legtöbb páciensnél nem jelent tartós megoldást.

Az alsó teljes lemezes pótlás retenciójának növelését lehet elérni legalább két implantátum állcsontba való beültetésével. Két implantátumon elhorgonyzott kivehető pótlás rögzítésére a legtöbb esetben gömbretenciós, vagy lokátoros fejeket használunk.

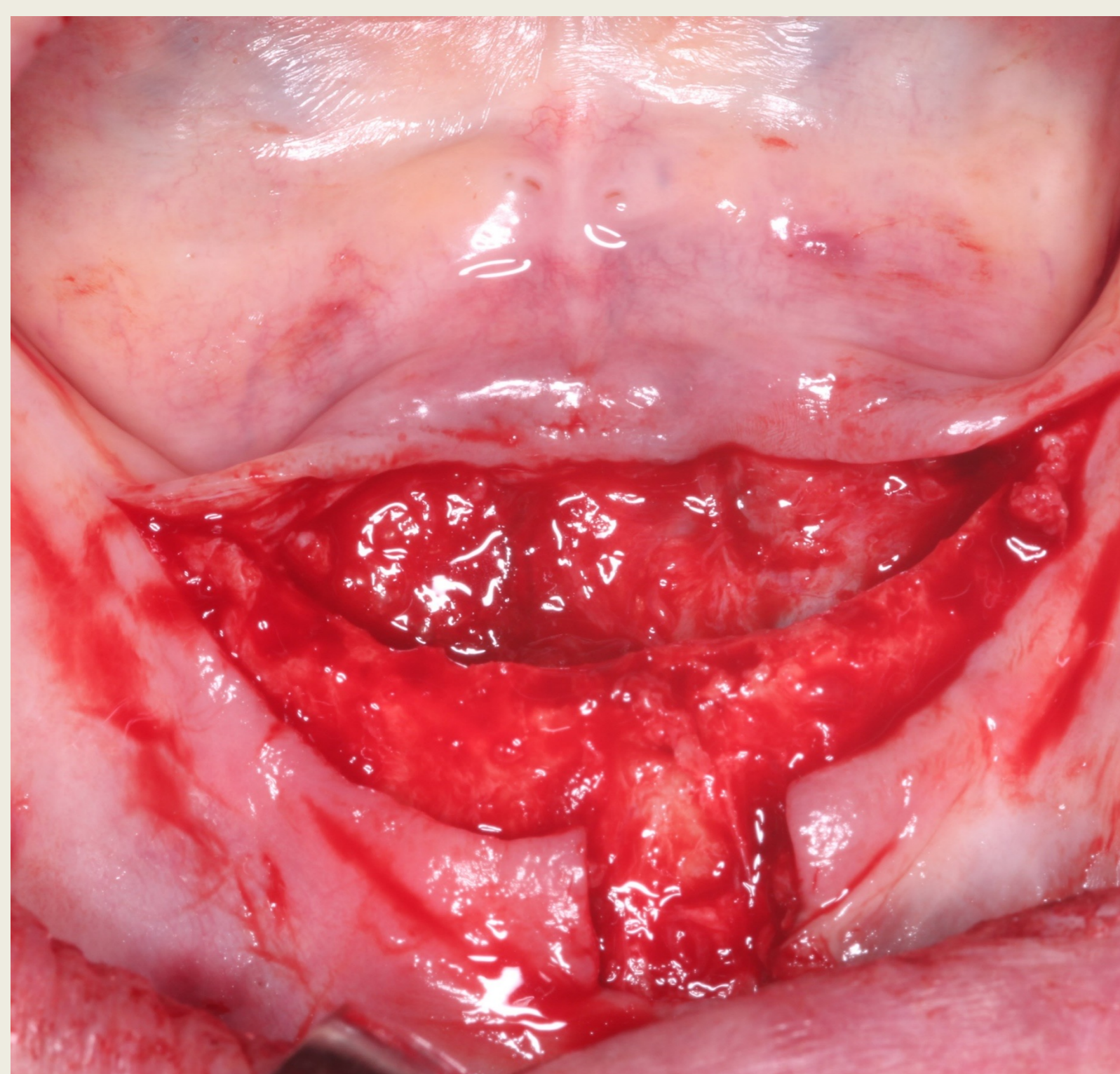


1. ábra: Kiindulási panoráma röntgen

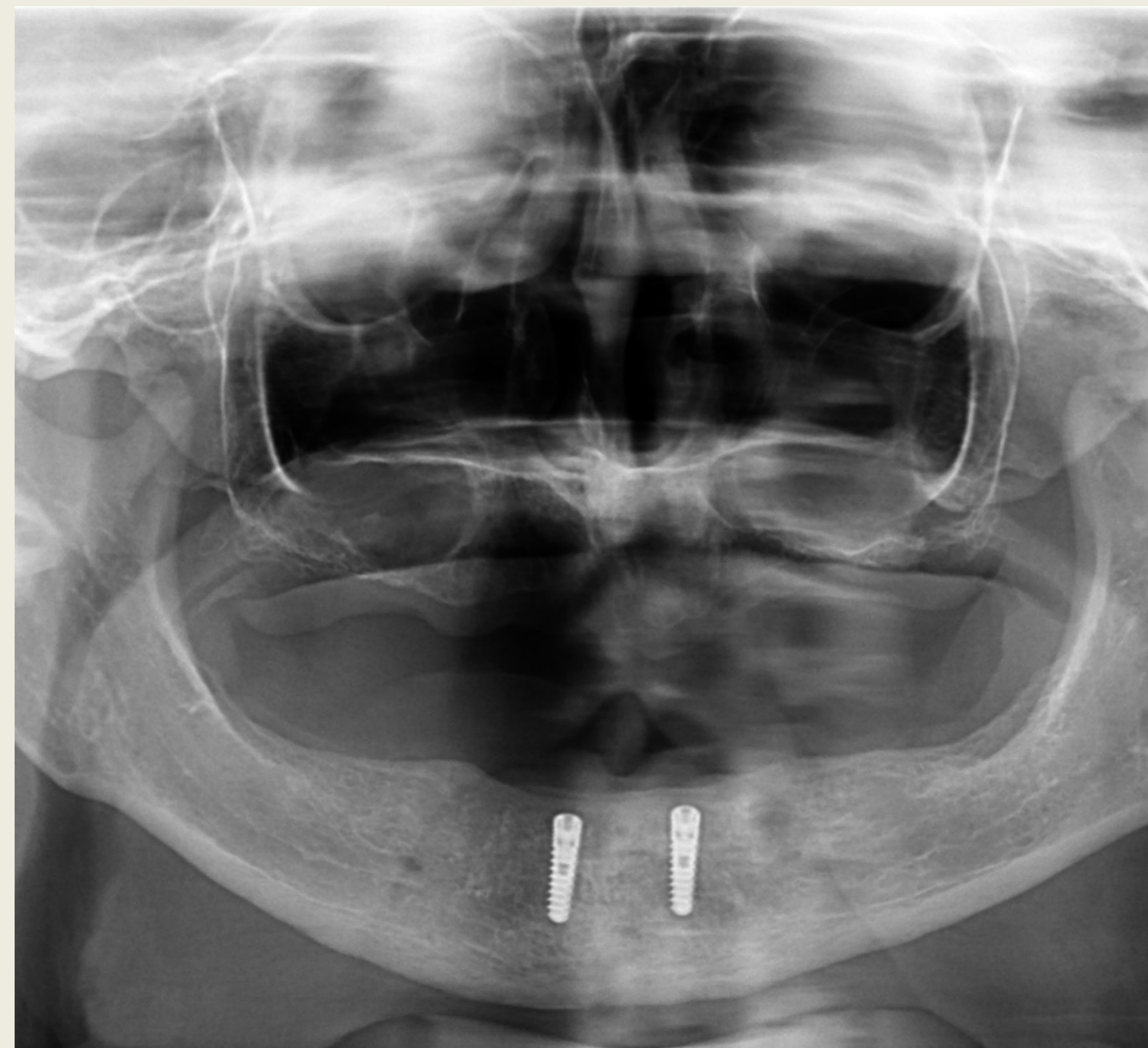
Esetbemutató

67 éves páciens alsó állcsont interforaminális régiójába két implantátum beültetését terveztük. Helyi érzéstelenítést követően gerincéli metszést végeztünk a középvonalnak megfelelően kiegészítve egy bukkális segédmetszéssel. Az előzetes protetikai tervezésnek megfelelően a két alsó szemfog pozíciójába helyeztünk be egy-egy Callus Pro (Callus Implant Solutions, Nürnberg, Németország) 4,2 mm x 10,0 mm implantátumot.

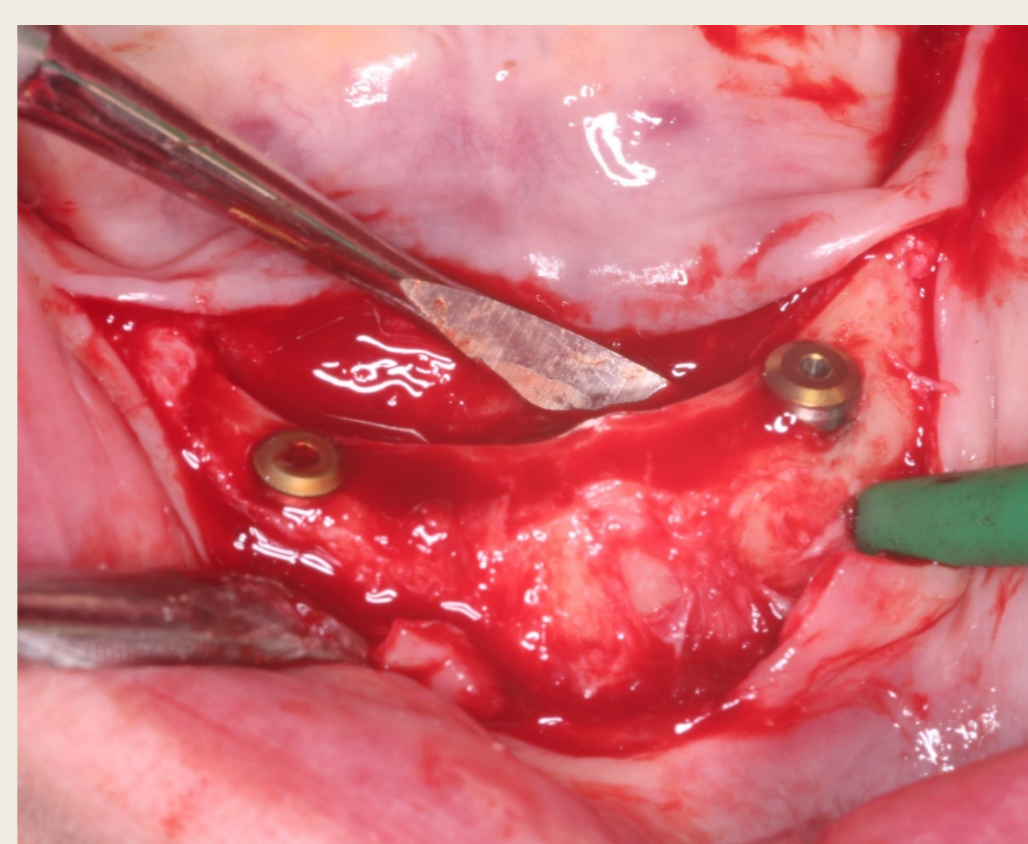
Mivel a páciens rendelkezett korábban elkészített teljes lemezes pótlással, az implantátumokba zárócsavarokat helyeztünk és azok felett zártuk a sebet, így a gyógyulási idő alatt a páciens panaszmentesen hordani tudta régi pótlását annak minimális korrekciója után.



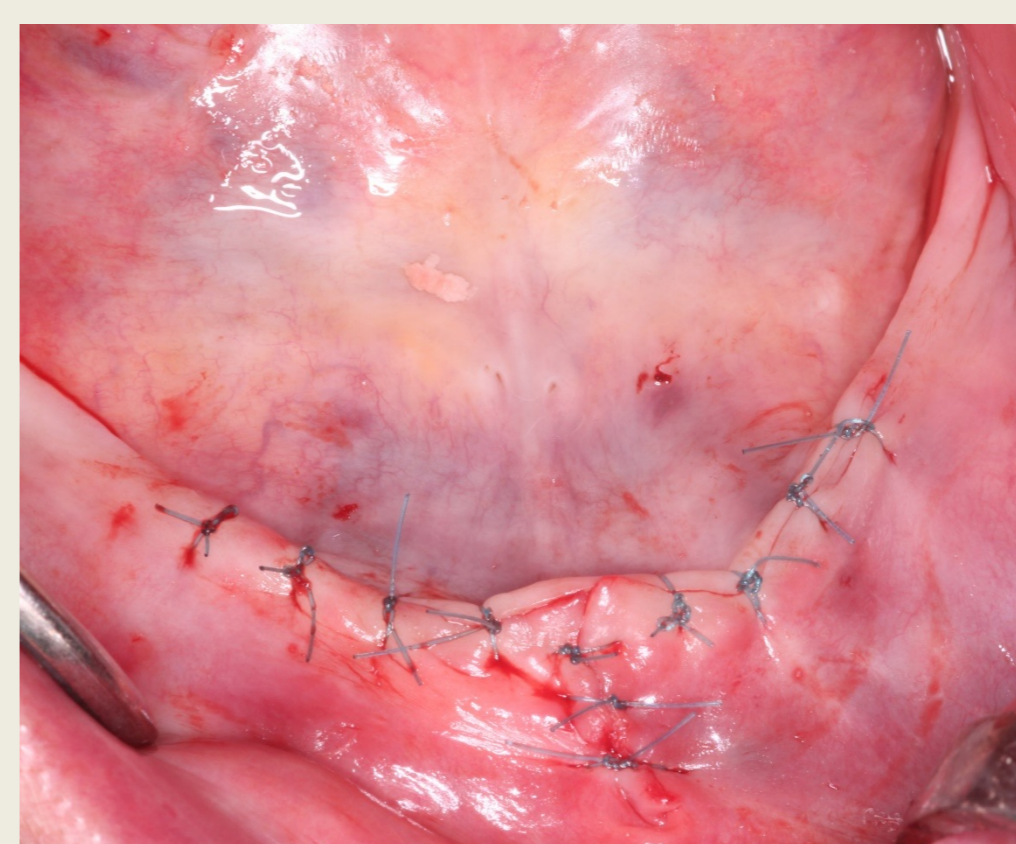
2. ábra: Lebényképzés



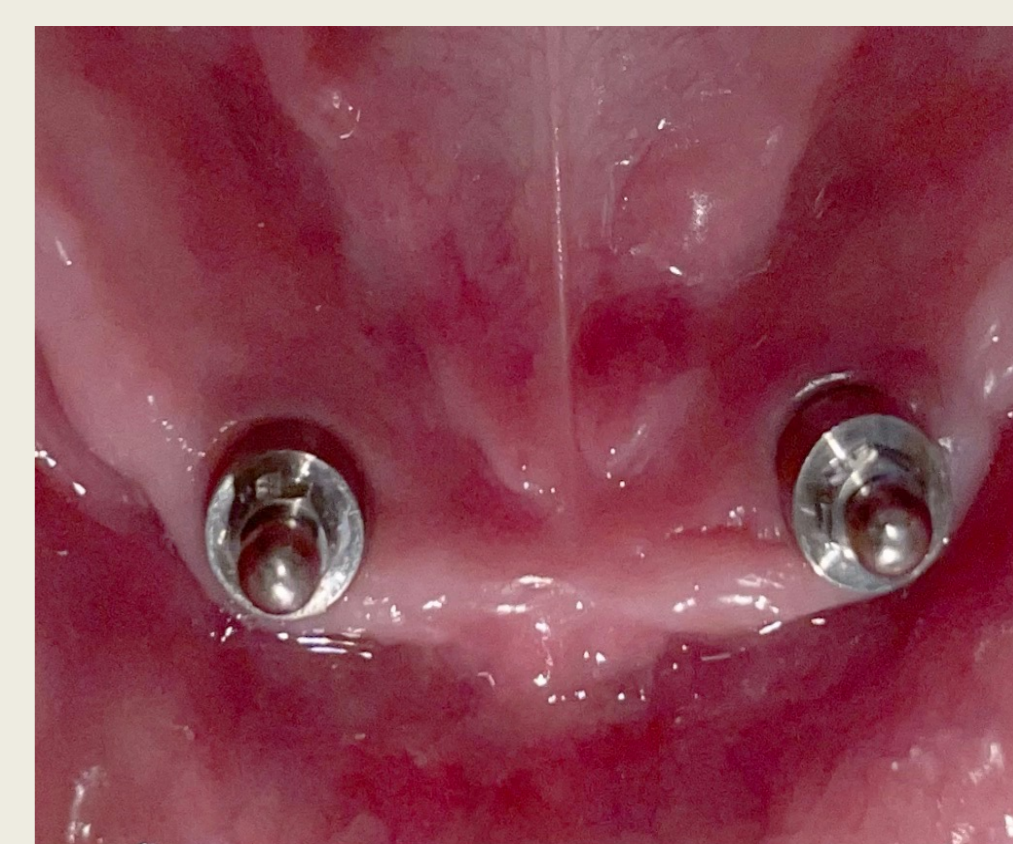3. ábra: Kontroll panoráma röntgen



4. ábra: Behelyezett implantátumok zárócsavarokkal



5. ábra: Lebényzárás



6. ábra: Gömbretenciós fejek behelyezése

Protetika

Gömbretenciós fejek segítségével terveztük a pótlás elhorgonyzását.

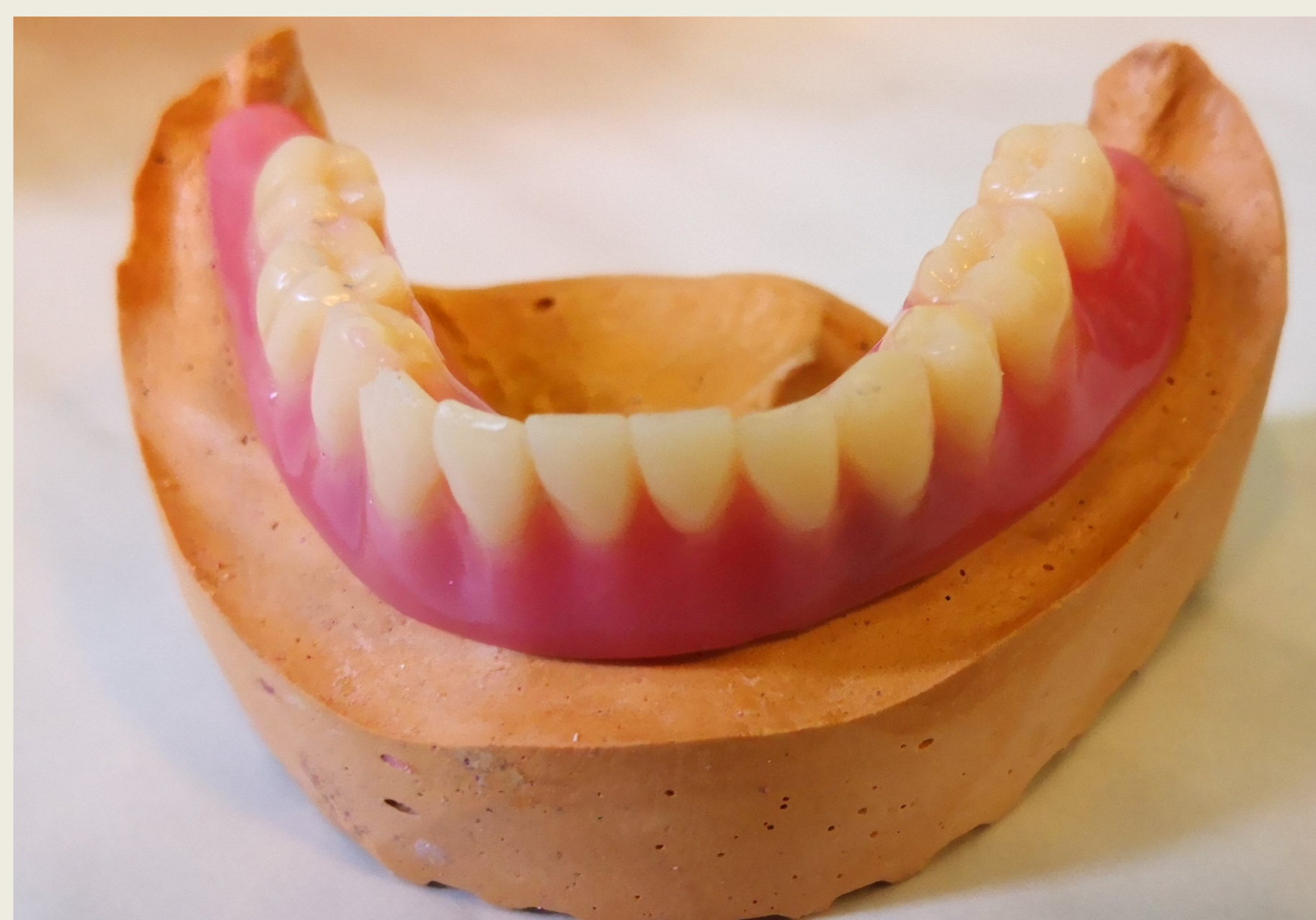A gömbretenciós fej előnyei közé tartozik, költséghatékony, protetikailag egyszerű a pótlás készítése, valamint a pótlás mátrixába helyezett műanyag perselyek erőssége a páciens igényei szerint változtatható és a retenció csökkenése esetén könnyedén cserélhető.

Az elkészített pótlás nagyfokú retencióval rendelkezik a mindennapi használat közben különböző adhezív anyagok használata nélkül.

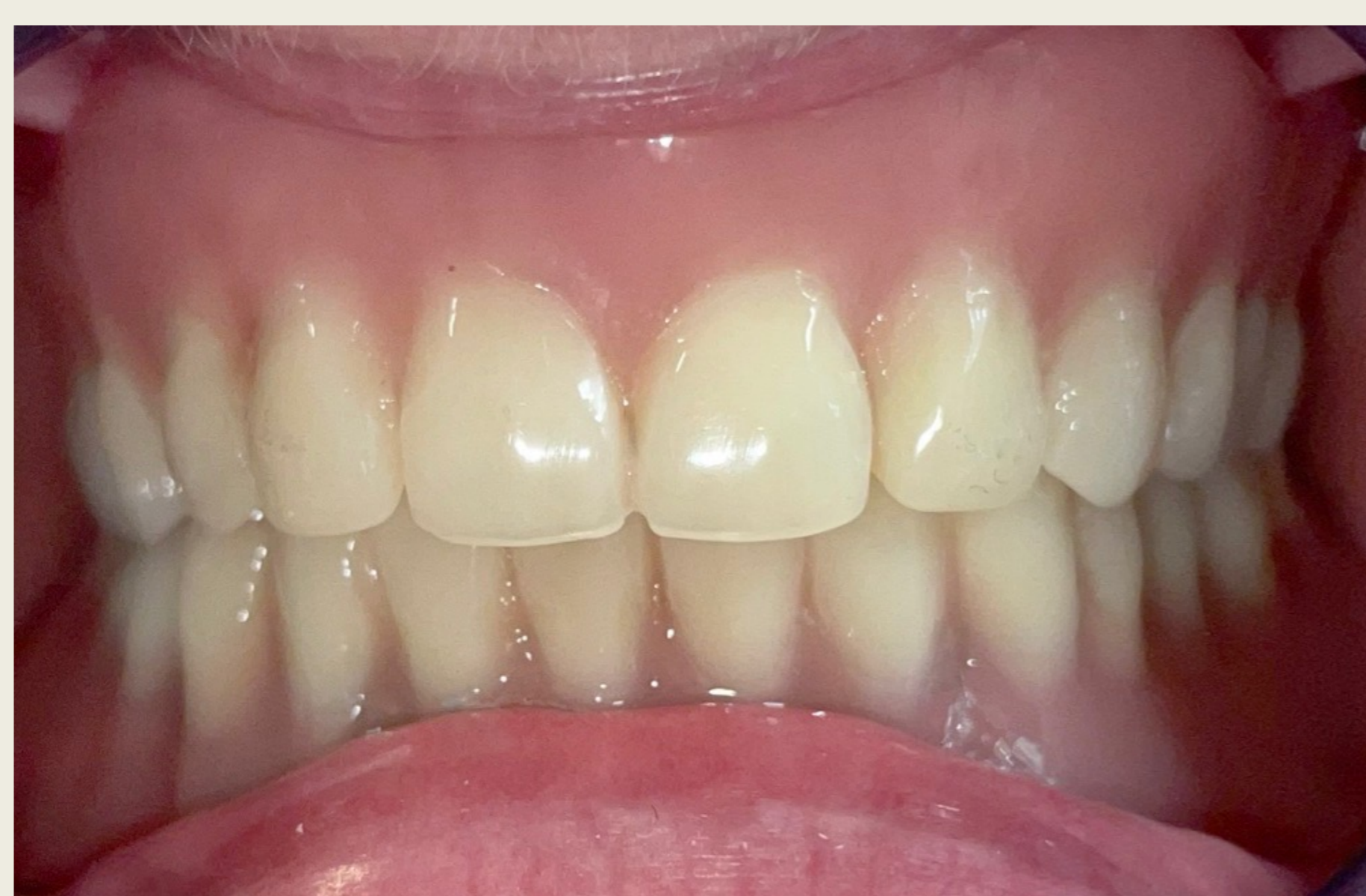A beteget évente kontrolra visszarendeljük és szükség esetén elvégezzük a műanyag mátrix cseréjét és a pótlás alábélelését.

Összefoglalás

A két interforaminális implantátumra készülő fedőlemezes fogpótlások a viszonylag kis költségekkel nagymértékben javítják a beteg életminőségét, ezért az alsó teljes foghiányok kezelésének sztandardjává váltak.



7. ábra: Elkészült overdenture a mintán



8. ábra: Az overdenture átadása